PATHOLOGIES BÉNIGNES DU SEIN AU COURS DE LA GROSSESSE ET DE L'ALLAITEMENT

DU Maladies du sein
17/01/2023

Eva Marchand

Plan

- Introduction
- Imagerie
- Tumeurs bénignes
- Allaitement après chirurgie, cancer du sein

Introduction

- Examen des seins systématique pendant la grossesse

- Pathologie mammaire spécifique ou non de la grossesse

- Toute masse mammaire doit être explorée
  - Anxiété
  - Eliminer un cancer

- 3% des cancers découverts lors d'une grossesse
  - Agressif
  - Prise en charge rapide - urgence

- La plupart des mastopathies bénignes peuvent mimer un cancer

Modifications gravidiques normales – histologie

- Glande mammaire hormono-sensible
  - Unités fonctionnelles lobulaires + canaux connectant les lobules au complexe aréolo-mammelonnaire
  - Autour : tissu conjonctif et adipeux

- Grossesse: unités ducto-lobulaires subissent «adénose » = hypertrophie lobulaire
  - Formation de nouvelles unités
  - Différenciation en épithélium sécrétoire
  - ↓ du tissu conjonctif
  - Prolifération vasculaire

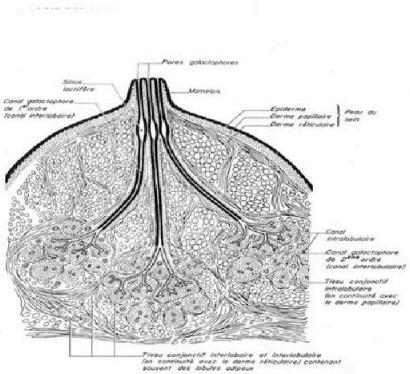

Modifications gravidiques normales – histologie (2)

- **Au 1er trimestre :** Oestrogènes
  - Formation de nouveaux canalicules et ductules
  - Augmentation de la vascularisation

- **Au 2ème trimestre :** Progestérone
  - Hypertrophie lobulaire
  - Développement de l'activité sécrétoire

- **Au 3ème trimestre :**
  - Accumulation de colostrum
  - Diminution du tissu conjonctif interlobulaire
  - Hypertrophie myométriale

Modifications gravidiques normales – clinique

- Augmentation de volume
- Poids du sein double : 200 g→ 400g
- Augmentation de la pigmentation aréolaire
- Hypertrophie des tubercules de Montgomery
- Réseau veineux superficiel

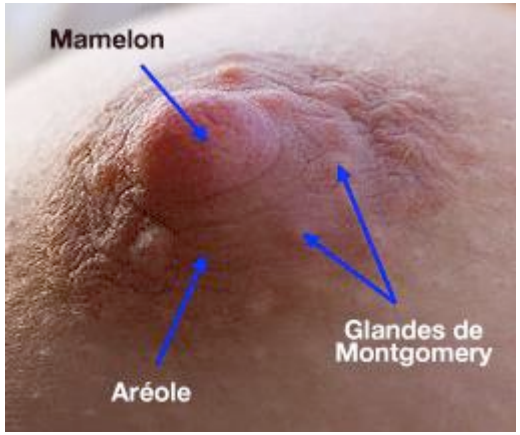

Physiologie de l'allaitement

- Commence pendant la grossesse (Lactogénèse I)

- Se met en place à l'accouchement avec la chute des hormones placentaires (Lactogénèse II)

- Montée de Lait : 2 mécanismes de régulation :
  - Endocrine et Central, Autocrine et Local
  - Réflexe Neuro Hormonal : succion déclenche les sécrétions hormonales
    - Prolactine : synthèse/sécrétion
    - Ocytocine : éjection

ÉPIDÉMIOLOGIE DE L'ALLAITEM

ENQUÊTE NATIONALE PÉRINATALE | Rapport 2021

- Fréquence de l'allaitement maternel durant le séjour à la maternité en 2016
  - Exclusif : 56% (54 % en 2016)
  - Mixte : 13,4 % (12,5% en 2016)
  - Grande disparité régionale
  - Taux d'initiation faible

- Durée médiane d'allaitement :
  - Exclusif : 3,5 semaines
  - Mixte : 15 semaines
  - À 3 mois: 1/3 de poursuite

Examen clinique mammaire

- Autopalpation encouragée

- Examen clinique : à la consultation
  - Préconceptionelle
  - 1ère consultation
  - En post-partum
  - Si anomalie

Seul examen de dépistage

Pas d'imagerie sauf si point d'appel

Examen clinique mammaire

Moins performant : modifications gravidiques

- Augmentation volume
- Consistance plus ferme
- Seins nodulaires

Imagerie mammaire et grossesse

- En 1ère intention : **Échographie**
  - Avec exploration des creux axillaires
  - Inocuité pour le foetus
  - Non invasive
  - Connaitre les modifications physiologiques

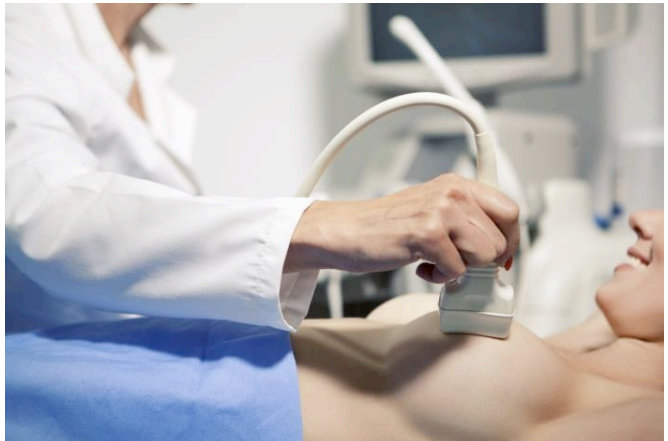

Imagerie mammaire et grossess

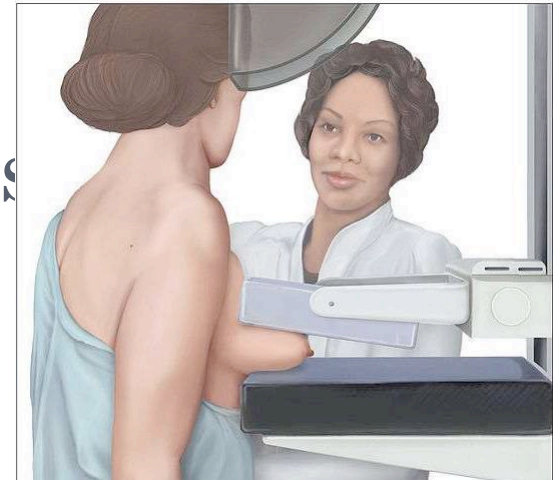

Mammographie

- Avec protection plombée abdominale
- ↑ Densité mammaire
- Sensibilité diminuée
- Contributive en cas de cancer du sein
- Détection de microcalcifications
- Si négative -> poursuite des explorations d'un nodule

Imagerie mammaire et grossesse

IRM mammaire

- Injection de gadolinium :OK
- Peu informative
- Réalisation difficile (procubitus)

IRM mammaire et allaitement

- Peu de données sur le passage dans le lait des sels de gadolinium

- Absorption digestive des sels de gadolinium semble peu probable

- En pratique :
  - Utilisation de sel de gadolinium stable
  - Suspension de l'allaitement 3 à 4h après l'injection

- 2 demi-vies d'élimination plasmatique

Biopsies

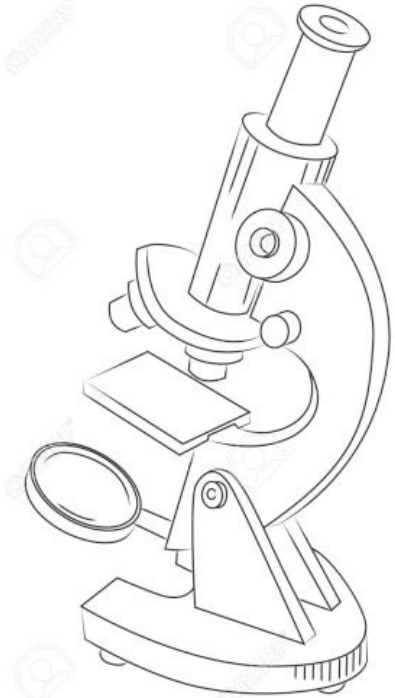

- Possible pendant la grossesse
  - Risque d'hématome

- Pendant allaitement
  - Arrêt de l'allaitement avant microbiopsie
  - Risque d'hématome et de fistule laiteuse

→ Compression

PATHOLOGIES BÉNIGNES DU SEIN AU COURS DE LA GROSSESSE ET LA LACTATION

- Galactocèle
- Abcès mammaire
- Adénome lactant
- Adénofibrome
- Ecoulement mamelonnaire
- Gigantomastie gravidique
- Infarcissement mammaire gravidiqu
- Glande mammaire accessoire
- Tumeur phyllode
- Hamartome
- Tumeurs conjonctives

Galactocèle

- Rétention kystique de produit lacté
- Obstruction mécanique d'un canal galactophorique d'origine inflammatoire
- Rare
- Découvert le plus souvent au moment du sevrage
- Clinique :
  - Masse molle unique ++
  - Indolore
  - Supéro-externe ou centrale
  - Pression -> lait

Galactocèle (2)

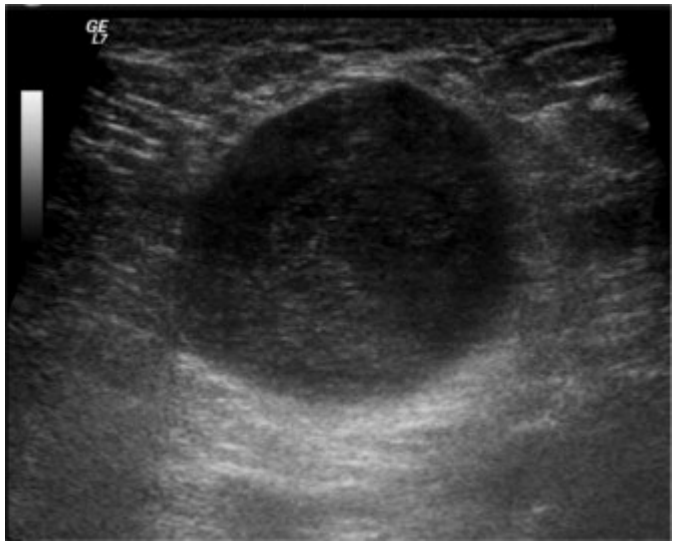

- Échographie :
  - Ronde / ovale
  - Anéchogène
  - Niveau liquide-graisse

- Traitement : Ponction évacuatrice

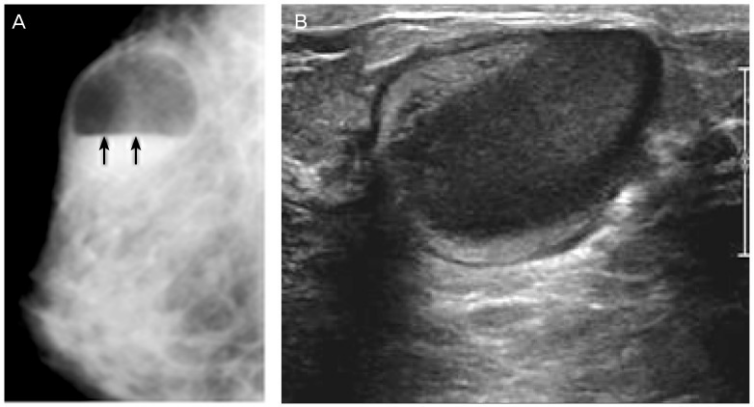

- Complication = abcès

Abcès mammaire puerpéral

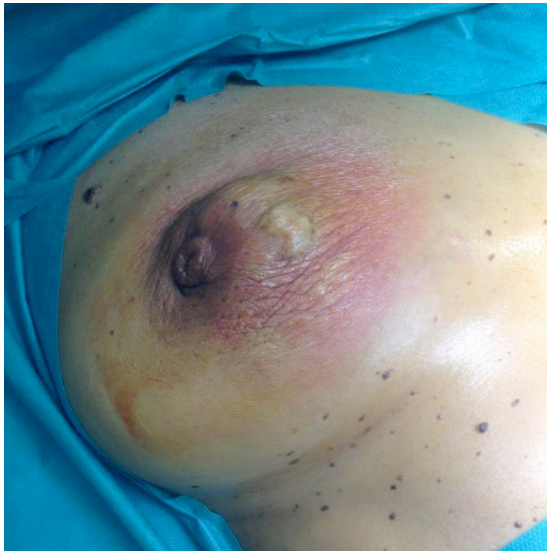

- Rare pendant la grossesse
- Allaitement : 0,4 - 11%
- Complique une galactophorite
- Staphylocoque aureus
-
- Clinique :
  - Début progressif
  - Douleurs intenses pulsatiles et insomniantes
  - Fièvre 40° +/- oscillante
  - Placard inflammatoire
  - Sein gonflé volumineux, tendu
- • Diagnostic clinique +/- échographique

Abcès mammaire puerpéral

- En voie de collection : tenter antibiothérapi
- Abcès < 5cm : Ponction évacuatrice
- Si échec ou volumineux : Traitement chirurgical
  - Incision et drainage de l'abcès
  - Pas d'antibiothérapie
  - Poursuite de l'allaitement du sein controlatéral
- Arrêt de l'allaitement du coté du sein infecté
- Drainage par un tire-lait

Adénome lactant

- Fréquent

- Origine controversée

- Terrain :
  - Femme jeune
  - Primipare
  - Sans ATCD perso/familial

- Découverte au 3°trimestre, allaitement

- Régresse à l'arrêt de l'allaitement

- Clinique :
  - Masse palpable
  - Bien circonscrite, unique, mobile, 1 à 4 cm, indolore
  - QSE
  - Pas d'adénopathie, pas d'écoulement, pas d'inflammation

Adénome lactant

- Echographie :

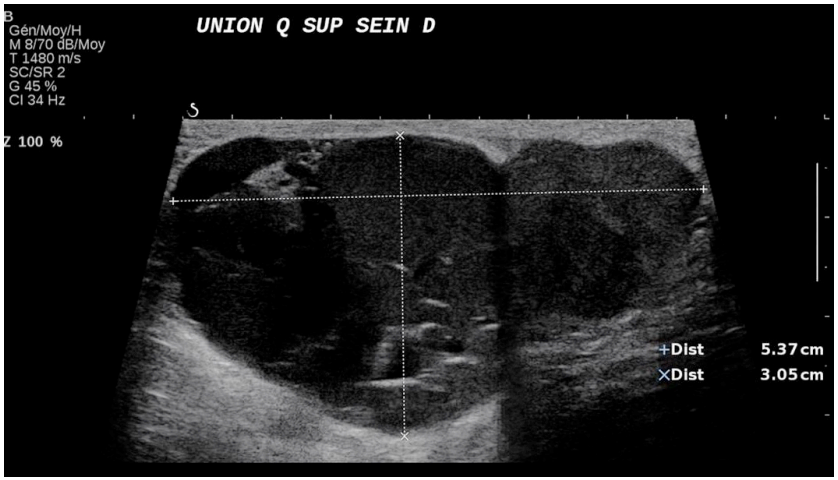

- Masse solide
- Aspect bénin
- Hypoéchogène
- Bien limitée
- Grand axe parallèle à la peau

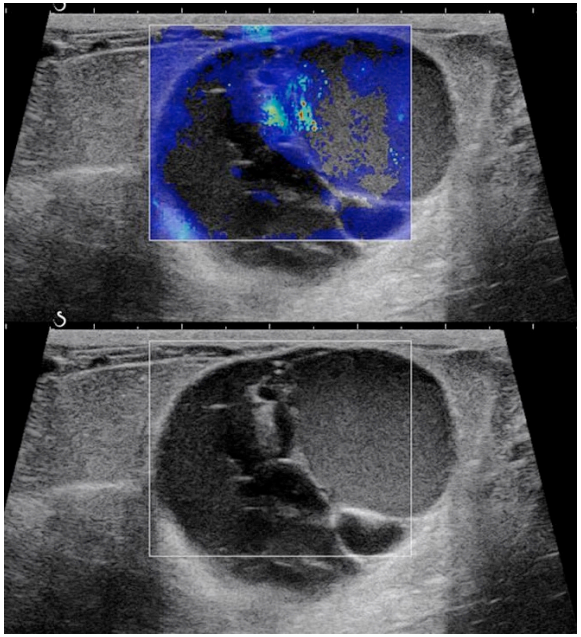

Adénome lactant

- Microbiopsie pour confirmer le diagnostic et éliminer un cancer

- Évolution :
  - Régression dans le post-partum même si allaitement
  - Infarctus, hémorragie (5%)

- Pas de récidive

- Pas de cancer

Adénome lactant

- Prise en charge : surveillance clinique et échographique tous les 1 à 2 mois jusqu'à la régression complète
- En cas de non régression : si lésion palpable, discuter exérèse

FIBROADÉNOME

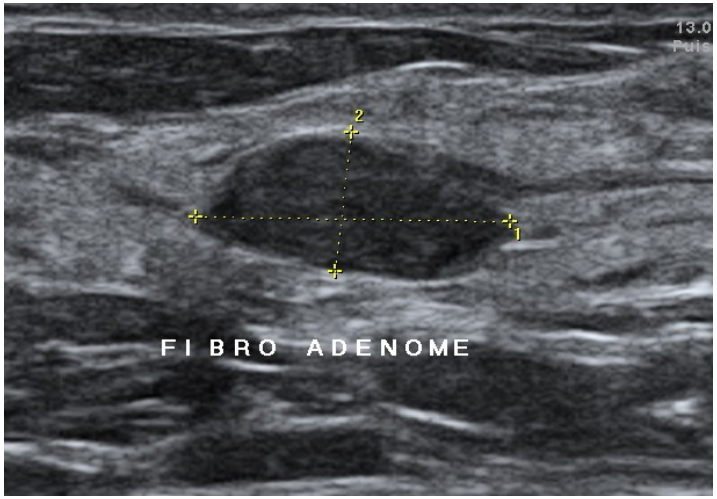

- Tumeur la plus fréquente de la femme jeune

- Pendant la grossesse :
  - Stable +++
  - Apparition de novo

- Augmentation volume fréquente (œstrogènes)

- Nécrose ischémique douloureuse rare (>5cm)

Fibroadénome

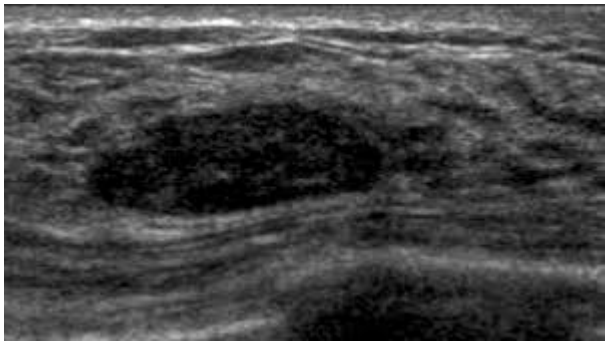

- Clinique :

Masse ferme et mobile

- Échographie :
  - Masse ovale
  - Axe parallèle à la peau
  - Hypoéchogène homogène
  - Bien limitée

- Aspects plus atypiques

Fibroadénome

- Découverte pendant la grossesse :
  - Typique : surv clinique + écho/3 mois ou biopsie
  - Atypique : biopsie

- Connu avant la grossesse :
  - Stable : pas de surveillance spécifique
  - Augmentation < 20% : surveillance
  - Au moindre doute : biopsie

- Multiples : Surveillance

Ecoulement mamelonnaire

- Physiologique si :
  - Séreux
  - Multi-orificiel
  - Peu abondant
- Exploration si uni-orificiel, sanglant
- Cytologie, mammo, échographie +/- IRM

Gigantomastie gravidique

- 1/100 000 naissances
- Cause inconnue
- Histologie : augmentation du tissu glandulaire et conjonctif mais pas du tissu adipeux
- Survenue : 60% à T1, 30 % àT2, 8% à T3
- Clinique :
  - Hypertrophie bilatérale (5000g par sein)
  - ↗ progressive
  - Gêne ++, poids, tension cutanée
  - Parfois ulcération cutanée
  - Retentissement psychique

Gigantomastie gravidique

- Diagnostic différentiel :
  - Tumeur phyllode
  - Mastite carcinomateuse

- Biopsie :
  - Hyperplasie glandulaire avec prolifération canalaire
  - Hypertrophie du tissu de soutien avec fibrose, oedème interstitiel, infiltration lymphocytaire

Gigantomastie gravidique

- Traitement :
  - Soutien gorge adapté
  - Bonne hygiène cutané
  - Nutrition adaptée
  - Antalgiques
  - Chirurgie si ulcération , nécrose, hémorragie, sepsis
    - Réductions mammaires
    - Mammectomie avec reconstruction secondaire
    - Risque de transfusion

- Allaitement déconseillé

- En post-partum :
  - Régression
  - Récidive

Infarcissements mammaires gravidiques

- Exceptionnels

- Sur :
  - Fibroadénome
  - Adénome lactant
  - Hamartome
  - Zone d'hyperplasie mammaire

- Survenue :
  - 3ème trimestre
  - En suites de couches

- Étiologies suspectées :
  - Thromboses veineuses
  - Insuffisance veineuse

Infarcissements mammaires gravidiques

- Clinique :
  - Masses uniques ou multiples
  - Apparition d'une nouvelle masse
  - Ou augmentation de taille d'une masse existante
  - Mal délimitée
  - Molle ou dure
  - Fixe ou mobile
  - Sensibles voire douloureuses
  - 1 à 10 cm
  - +/- Modification cutanée
  - +/- ganglion axillaire

Infarcissements mammaires gravidiques

- Échographie:
  - Masse hypo-échogéne hétérogène sans signal doppler
  - +/- adénopathie axillaire

- Cytologie : interprétation difficile - nécrose

-> Microbiopsie++

- Diagnostic difficile (souvent après exérèse diagnostique)

Glande mammaire accessoire

- Tissu mammaire ectopique
- Croissance concomitante au volume mammaire
- Bilatéral
- Jonction creux axillaire-QSE
- Diagnostic différentiel : adénopathie
- Diagnostic clinique

Si doute : échographie

- Possibilité d'engorgement et d'abcédation

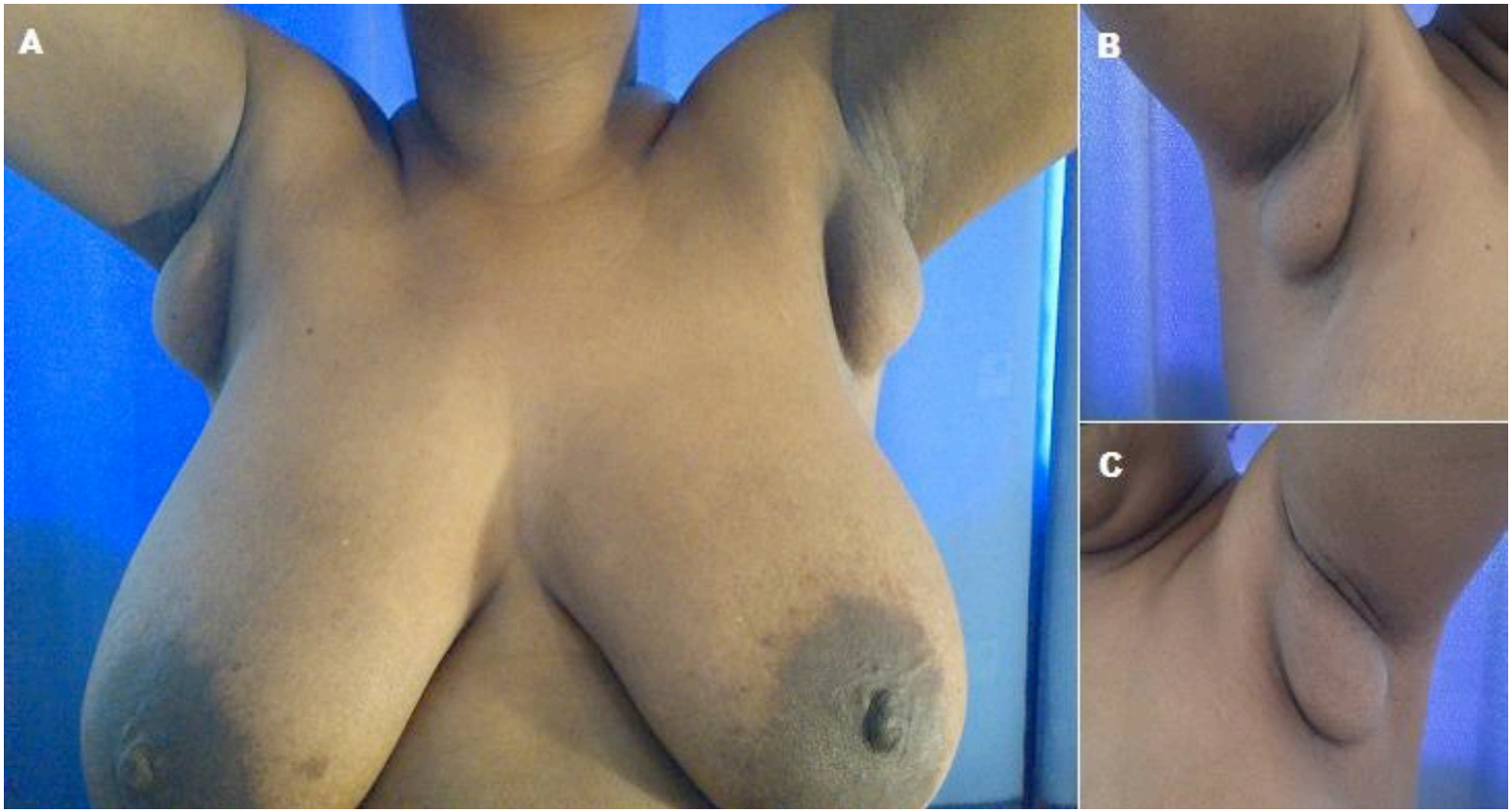
A
B
C

Tumeur phyllode

- Peu fréquente
- Grossesse : peu de retentissement sur la croissance
-
- Diagnostic différentiel : ADF
- Echo + microbiopsie
- Traitement chirurgical en PP

Hamartome

- Constitués de lobules glandulaires + tissus adipeux
- Souvent de grande taille
- Grossesse : peu d'influence sur la croissance
- Diagnostic échographique
- Simple surveillance

Tumeurs conjonctives

- Lipome, myoblastome, hémangiome
- Bénignes, non hormonodépendantes
- Evolution non modifiée par grossesse

Allaitement apres chirurgie mammaire

- Volume mammaire n'influence pas la quantité de lait
- Importance des canaux galactophores
- Pas de répercussion sur l'allaitement si la PAM est conservée
- Délai entre la chirurgie et la grossesse :
  - 6 mois à 1 an
  - Cicatrisation / Résultat final
- Délai entre la fin de l'allaitement et la chirurgie:
  - 6 mois à 1 an
  - Éviter une stimulation mécanique de production de lait

Allaitement après cancer du sein

- Pas de contre-indication à l'allaitement après un cancer du sein

Quelle que soit la durée de la rémission

- Réduction de la production de lait après une chirurgie mammaire conservatrice et radiothérapie
- Mais allaitement de l'autre sein faisable et sans danger
- A distance de la chimiothérapie

- Il n’existe pas de données spécifiques sur le risque de récidive en cas d’allaitement maternel

Conclusion

- Toute masse mammaire doit être explorée
- 1ère étape : examen clinique et échographie
- Mammographie possible
- Prélèvements au moindre doute